Lane Medical Library

Aus dem pathologischen Institut zu Greifswald.

Ein Fall

von

Sarkom des Os sacrum.

Inaugural - Dissertation

zur

Erlangung der Doctorwürde

in der

Medicin, Chirurgie und Geburtshilfe,

welche

nebst beigefügten Thesen

mit Zustimmung der Hohen Medizinischen Fakultät

der Königl. Universität zu Greifswald

am

Freitag, den 30. April 1897,

Mittags 12½ Uhr

öffentlich verteidigen wird

Ernst Tegeler

aus Bochum.

Opponenten:

Herr cand. med. Kassler.

Herr cand. med. Schroeder.

Greifswald.

Druck von Julius Abel.

1897.

Digitized by the Internet Archive
in 2026

https://archive.org/details/IA40154003_0188

Dem Andenken meines Grossvaters

Dr. Carl Tegeler

weil. prakt. Arzt in Gütersloh

gewidmet.

Von Beckentumoren, worunter die von den Beckenknochen ausgehenden Geschwülste zu verstehen sind, finden sich in der Litteratur die Sarkome am meisten beschrieben. Es nimmt dieses bei der Häufigkeit ihres Vorkommens, bei ihrer Malignität und der geringen Möglichkeit, ihnen bis jetzt therapeutisch beizukommen, kein Wunder. Braunstein, Büge, Dorn und andere haben in ihren Dissertationen Zusammenstellungen der in der Litteratur bekannt gewordenen Fälle gemacht. Wir finden in allen Statistiken eine bei weitem überwiegende Zahl von Sarkomen des Os ilei, während das Os sacrum nur in wenigen Fällen als der primäre Sitz des Sarkoms angegeben ist.

Im Greifswalder Pathologischen Institut kam am 15. Oktober vorigen Jahres bei einer Sektion ein Beckensarkom zur Beobachtung, welches die Eigentümlichkeit hatte, unter völliger Freilassung beider Ossa ilei fast den ganzen Raum des kleinen Beckens auszufüllen und dabei das Os sacrum in seiner ganzen Ausdehnung durchwachsen zu haben. Es ist dies ein Befund, wie ich ihn in den mir bekannt gewordenen Fällen von Beckensarkom nicht wieder gefunden habe. Insofern möchte wohl seine Beschreibung die Statistik über Beckensarkome einigermassen bereichern. Zugleich bietet der Tumor an sich durch seine Grösse, seinen Einfluss auf Nachbarorgane und seine Struktur eine Fülle bemerkenswerter Eigenheiten. Seine Betrachtung konnte durch Resektion des ganzen Beckens vertieft werden, dessen Durchschnitt nach

Photographieen des Herrn Dr. Buddee gezeichnet der Abhandlung beigegeben ist.

Die Beschreibung des Tumors ist mir von Herrn Professor Dr. Grawitz freundlichst überwiesen worden.

Das Interesse an unserem Falle wird noch wesentlich dadurch erhöht, dass das ungefähr ein Jahr hindurch sich abspielende Krankheitsbild fast dreiviertel Jahr lang in der Greifswalder Chirurgischen Klinik beobachtet worden ist. Patient war nämlich in der Zeit vom 25. Februar 96 bis 4. März 96 und dann wieder vom 21. März 96 bis zu seinem Tode am 15. Oktober 96 dort aufgenommen. Das Kranken-Journal ist mir von Herrn Geheimrat Helferich zur Verfügung gestellt worden und möge hier der Sectionsbetrachtung voran gestellt werden.

Die Anamnese ergiebt folgendes:

Patient ist der 15 Jahre alte Schiffsjunge Ernst Orth aus Wieck auf Rügen. Derselbe hat als 10 oder 11 jähriger Knabe eine Lungenentzündung überstanden; sonst ist er nie krank gewesen.

Ende September oder Anfang Oktober 95 ist er beim Ziehen an einem Seil ausgeglitten, hinten übergefallen und auf eine Waschtonne mit seiner Steiss- und Kreuzbeingegend aufgeschlagen. Es schmerzte ihn die getroffene Stelle einige Tage sehr; dann aber ging alles vorüber. Da stellten sich am 15. November 95 wieder Schmerzen ein; zugleich wurden die Beine zu schwach ihn zu tragen. Es wurde von Tag zu Tag schlimmer, sodass er wenig umhergehen konnte. Der consultierte Arzt behandelte ihn auf Rheumatismus, aber ohne den gewünschten Erfolg. Seit Mitte Februar 96 konnte Patient das Bett nicht verlassen.

Bei seiner Aufnahme am 25. Februar klagt er über Schmerzen in beiden Unterschenkeln, Füssen und Knieen. Ausserdem giebt er an, an der Beugeseite der Ober-

schenkel empfindungslos zu sein. Beim Beginn des Urinlassens hat er Schwierigkeiten, sodass er andrängen muss. Der Stuhl wird unwillkürlich entleert.

Status am 25. II. 96.

Junger, gracil gebauter Mensch mit gesunden Brustorganen. Abdomen in seinem unteren Teil leicht gewölbt ohne Spannung. Perkussionsschall oberhalb des Nabels tympanitisch, in der Gegend unter dem Nabel gedämpft tympanitisch. Leberdämpfung normal. Milzdämpfung nicht zu perkutieren. Für Palpation sind die oberen Partieen des Abdomens weich. In der Fossa iliaca jederseits harte knollige, teilweise verschiebliche, ungefähr wallnuss- bis hühnereigrosse Tumoren, die bis in die Höhe des Nabels hinauf reichen.

Die Gegend der Blase fühlt sich derb an, ist nicht deutlich zu palpieren wegen Spannung der Recti. Druck auf diese Gegend ist etwas schmerzhaft. Die Untersuchung per Rectum gelingt leicht. Der Sphincter ani ist völlig atonisch und gefühllos. Die Mastdarmschleimhaut ist stark aufgelockert, weich. Die hintere Mastdarmwand ist vorgewölbt durch einen anscheinend vom Os sacrum ausgehenden, etwa kindskopfgrossen, derb elastischen Tumor von unregelmässiger Oberfläche. Druck von aussen auf Os sacrum ist schmerzlos. Der eingeführte Finger kann an der vorderen Rectalwand in die Höhe tastend, fast die ganze Breite der Symphysis pubis nach oben abfühlen.

Der Blasengrund sammt Blase erscheint nach oben verlagert über das kleine Becken hinaus. Schmerzen sind bei Druck nirgends im Becken vorhanden.

Die Besichtigung der Mastdarmschleimhaut nach eingeführtem Speculum zeigt ausser einem erbsengrossen Polypen keine pathologischen Verhältnisse.

Der Urin ist klar, hellgelb, ohne Eiweiss.

Das linke Bein ist stark geschwollen, am Fussgelenk und der Vorderfläche des Unterschenkels oedematös.

Angebliche heftige Schmerzen in sämmtlichen Gelenken beider Beine.

Inguinaldrüsen sind erbsen- bis bohnengross, hart, schmerzlos.

Scrotalhaut, Penis, Glutäalgegend und ein Teil der Hinterfläche des Oberschenkels ist gefühllos. Reflexe normal. Defaekation erfolgt unwillkürlich. Urin wird willkürlich entleert, doch ist die Entleerung erschwert.

Puls 78. Temperatur nicht erhöht.

Die Diagnose wurde auf malignen Tumor im kleinen Becken, ausgehend vom Os sacrum gestellt.

Patient bekommt Solutio arsenicalis Fovleri vom 3. Tr. aufwärts und wird am 4. März 96 ungeheilt entlassen.

Am 21. März 96 wurde Patient wieder aufgenommen; die Schmerzhaftigkeit in der Steiss- und Kreuzbeingegend und in den Oberschenkeln hatte sich vergrössert, sodass Patient nicht still liegen konnte und fortwährend seine Lage verändern musste.

Status am 21. März 96.

Gracil gebauter Junge von gesunder Farbe, leidlichem Ernährungszustand. An beiden Füssen Oedeme.

Die Muskulatur beider Unterschenkel ist schlaff, atrophisch, die der Oberschenkel ebenfalls, aber nicht so stark.

Fieber ist nicht vorhanden. Herz und Lungen sind ohne pathologischen Befund.

Digestionsapparat:

Appetit normal. Stuhlgang angehalten, erschwert, tritt als schmales Band heraus, wenn er etwas fest ist. Patient fühlt den Abgang desselben durch den After nicht.

Leberdämpfung normal, Milzdämpfung nicht vor-

handen. Die Bauchwand ist gespannt; in den unteren Partieen schimmern erweiterte Venen blau hindurch.

Die Perkussion ergiebt eine Dämpfung des Abdomens bis 2 Finger über den Nabel, linkerseits in der Mamillarlinie höher als rechts. Bei der Palpation fühlt man der Dämpfungslinie folgend einen derben Tumor, soweit die gespannte Bauchwand es zulässt. Der Tumor zeigt nur grobe Prominenzen, ist nicht verschieblich, in der Tiefe fixiert.

Urogenitalapparat:

Blasengegend ist spontan und auch auf Druck schmerzhaft. Urinentleerung ist erschwert. Urin ist klar, dunkelgelb, ohne abnorme Bestandteile. Die Menge beträgt in 24 St. bis 1600 ccm.

Die untere Hälfte des Penis und die Scrotalhaut ist gefühllos, letztere feucht, gerötet, leicht ekzematös, riecht intensiv.

Die Exploratio per anum ergiebt: Sphincter ani atonisch; man kann ohne Weiteres mehrere Finger einführen. Man fühlt einen derben Tumor, der von der Hinterwand des Beckens ausgeht und das kleine Becken fast ganz ausfüllt. Man kann aber noch zwischen Tumor und vorderer Beckenwand hinaufgehen mit dem Finger. Von Prostata und Blase fühlt man dabei nichts; sondern kann vorn überall die Knochen abtasten. Beim Betrachten der Kreuzbein- und Glutaealgegend bemerkt man zunächst blaurote Verfärbung der Haut und eine Anzahl stark ausgedehnter grösserer Hautvenen. Die linke Seite erscheint voluminöser als die rechte, übrigens beide abnorm voluminös; bei der Palpation hat man denselben Eindruck.

Eine scharf begrenzte Tumormasse kann man indessen nicht fühlen. Die Palpation ist oberhalb des Kreuzbeins bis über den Beckenkamm hinauf beiderseits schmerzhaft; weiter abwärts besteht in beiden Glutaeal-

gegenden und in der Kreuzbeingegend völlige Insensibilität. Völlige Gefühllosigkeit besteht an der Rückseite der Ober- und Unterschenkel, an der Fusssohle, am Aussenrand des Fusses und am Fussrücken beiderseits. Beide Unterschenkel sind fast völlig gelähmt; Zehen können noch eine Spur bewegt werden.

Aktive Bewegungen sind im Knie- und Hüftgelenke noch möglich, werden aber nur langsam ausgeführt. Patient hat dabei starke Schmerzen.

Es besteht beiderseits Pes equinus und mässige Flexionskontractur im Kniegelenk.

Beiderseits bestehen starke Schmerzen im Verlaufe des Nervus cruralis wie des Nervus ischiadicus, insbesondere im Fuss und am Oberschenkel. Die Temperatur betrug am

21. März	abends	37,7,			
22. „	morgens	37,0,	abends	37,5
23. „	„	36,4,	„	37,4
24. „	„	36,7,	„	37,0
25. „	„	36,5,	„	37,3

Sie bleibt so mit geringen Schwankungen bis 18. Mai.

Status ist am 15. April wenig verändert. Decubitus ist aufgetreten hinter dem rechten Trochanter. Es werden Verbände angelegt. 4mal täglich 0,03 Morphium.

12. Mai. Es hat sich allmählich ein starkes Oedem beider Füsse entwickelt, das sich am Unterschenkel allmählich verliert. Die Lähmung der Beine ist nicht wesentlich weiter ausgedehnt. Mastdarmlähmung ausgesprochen. Blasenlähmung besteht noch nicht. Decubitus geheilt.

Es hat sich acut ein starkes Oedem des linken Beines entwickelt, das sich bis über das Poupartsche Band erstreckt. Temperatur am

18. Mai	morgens	37,1,	abends	38,2
19. „	„	38,1,	„	38,2

20. Mai morgens 37,0, abends 37,4
21. „ „ 36,8, „ 37,6

Kein besonderer Befund.

1. Juni. Oedem des rechten Beines ebenfalls stärker. Kräfteverfall wird jetzt deutlich.

Temperatur:

1. Juni morgens 36,9, abends 38,6
2. „ „ 38,0, „ 39,3
3. „ „ 37,3, „ 37,5,

3. Juni. Blase an der rechten Ferse, Watteringe.

13. Juni. Oedem des Scrotum und Penis sehr stark geworden. Oedem am Rücken hinauf bis zu den unteren Scapularwinkeln.

Decubitus auf dem Kreuzbein links (dem Tumor entsprechend). T. V.

Oedem der Bauchhaut. Temperatur in der zweiten Hälfte des Juni abends hoch bis 38,4.

25. Juni. Decubitus auf rechter Ferse, sonst Status wenig verändert.

1. Juli. Decubitus auf der linken Ferse.

Temperatur am 13. Juli morgens 36,8, abends 37,0
„ „ 14. „ „ 36,7, „ 38,7
„ „ 15. „ „ 37,1, „ 38,4
„ „ 16. „ „ 37,4, „ 38,5

10. August. Decubitus auf Wadenbeinköpfchen. Kräfte haben sichtlich abgenommen.

23. August. Beim Baden blutet der Decubitus am Kreuzbein sehr stark. Schmerzhaftigkeit der Beine hochgradig. Grosse Morphiumdosen (0,06) wirken wenig. Kräfteverfall!

26. August. Starke Schmerzen in den Kniegelenken. Abendliche Temperatursteigerungen auf 38 und darüber. Täglich 6—8 Spritzen 4% Morphiumlösung.

28. August. Ein Varix platzt am Scrotum; er wird

umstochen; die Stichkanäle bluten wieder. Penghawar-Yambee zur Tamponade.

29. August. Sehr starke Blutung am geplatzten Varix unterhalb des Scrotum auf dem Damm. Umstechung. Penghawar-Yambee. Blutuntersuchung nach Abeé-Zeiss ergiebt nicht voll 2 Millionen rote Blutkörperchen.

7. September. Das vorher etwas abgeschwollene Oedem des Scrotum ist wieder gestiegen.

18. September. Appetit und Verdauung gut.

28. September. Verbandwechsel sehr schmerzhaft und äusserst übelriechend. Blutverlust!

5. Oktober. Es lassen sich keine anderen Grenzen für die Gefühllosigkeit als die im Anfangsstatus angegebenen feststellen. Scrotum ist wieder abgeschwollen. Harnentleerung etwas erschwert durch Oedem des Praeputium, gelingt aber spontan.

9. Oktober. Temperatursteigerung.

11. Oktober. Patient fiebert wieder. Etwas Stomatitis (Kalichloricum zum Mundausspülen). Appetit schlecht. Viel Leibweh (Opium). Temperatur sinkt nicht unter 38° Celsius. Blutung aus einem Varix am Scrotum wird wieder umstochen.

Temperatur am	9.	Oktober	morgens	37,0,	abends	38,6
„	„	10.	„	„	37,5,	„	38,3
„	„	11.	„	„	38,3,	„	38,6
„	„	12.	„	„	38,4,	„	38,9
„	„	13.	„	„	37,8,	„	38,4
„	„	14.	„	„	37,8,	„	38,9

14. Oktober. Temperatursteigerung besteht noch immer. Aus der am Rücken durchgelegenen Stelle fliesst viel seröses Sekret. Puls sehr schlecht. Schmerzen gross (Morphium).

15. Oktober 2 Uhr nachts: Starke Schmerzen.

Patient bekommt 0,15! Morphium, ohne davon wesentliche Erleichterung zu haben. Sensorium klar. Hände und Nase kalt. Puls kaum fühlbar. 4 Uhr morgens: Exitus letalis.

Nach den objektiven und subjektiven Erscheinungen, die diese Krankengeschichte enthält, können wir uns von der Entwicklung des Tumors, wie sie sich in der wenig länger als ein Jahr dauernden Krankheitszeit gestaltet, ein relativ deutliches Bild machen. Den Beginn der Krankheit können wir mit dem uns anamnestisch bekannten Unfall des Jungen identifizieren. Der Knabe schlug ausgleitend mit der Kreuz- und Steissbeingegend auf und hatte einige Tage heftige Schmerzen. Gingen diese auch vorüber, und stellten sich auch erst einen Monat später Beschwerden anderer Art ein, so sind wir doch berechtigt, auch ohne wissenschaftliche Erklärung unseren Krankheitsfall mit dem Unfall in Zusammenhang zu stellen. Wir sind es speziell im Hinblick auf die in der Litteratur bekannt gewordenen Fälle von Beckentumoren, die so oft nach einem Fall auf die Beckengegend entstanden sind, sodass sie sogar im Anfangsstadium leicht mit entzündlichen Prozessen verwechselt werden können. Die subjektiven Beschwerden begannen erst dann wieder, als der Tumor sich soweit entwickelt hatte, dass er wohl zunächst durch Druck auf anliegende Organe (Nerven, Venen, Rectum, Blase) Sekundärerscheinungen machte.

Schmerzen und Bewegungsbeschränkungen der unteren Extremitäten beginnen, werden grösser und zwingen den Patienten schliesslich zum Liegen. Einzelne nervöse Bezirke werden gefühllos. Störungen des Gefässapparates machen sich in Oedemen der Beine sichtbar. Die Muskulatur des Rectum unterliegt dem Drucke des Tumors, die Sphincteren werden vollkommen atonisch.

Die Blase wird über die Symphyse herausgedrängt und dadurch das Urinieren erschwert.

Der Tumor selbst ist schon nach drei Monaten des Auftretens dieser Sekundärerscheinungen bis Kindskopfgrösse gewachsen und rechtfertigt auch hierdurch die Diagnose des malignen. Nach einem weiteren Monat ist er schon bis Nabelhöhe gestiegen. Zugleich sind die Nebenerscheinungen mächtiger gewordən.

Die Störungen im Gefässsystem nehmen immer mehr den Vordergrund des Krankheitsbildes ein. Es kommt zur Bildung von Varicen, die durch Platzen und Umstechungsversuche Anlass zu Blutungen geben. In den ersten Monaten hält sich noch der Kräftezustand, der aber Anfang Juni mit Temperatursteigerungen deutlich zu verfallen beginnt. Die Schmerzhaftigkeit vermehrt sich immer mehr. An zahlreichen Stellen entsteht Decubitus, besonders in der Kreuzbeingegend. Der Tumor verändert seine äusserlich palpierbaren Grenzen wenig, scheint von dem Stadium des Wachsens in das der Degeneration überzugehen. Mit dem auf dem Kreuzbein entstandenen Decubitus gerät er in Communikation, wodurch er eine Gelegenheit zur Abgabe verjauchten Materials nach aussen bekommt. Hier entleert sich ein übel riechendes, gegen Ende der Krankheit immer reichlicher werdendes Sekret.

Das Allgemeinbefinden, das sich bei dem ursprünglich gesunden Knaben ziemlich lange relativ gut gehalten hat, wird schliesslich ein schlechtes: es entstehen Verdauungsstörungen. Hohe Temperaturen, allgemeine Entkräftung und hochgradig gesteigerte Schmerzen machen wesentlich das Bild der letzten Tage aus.

Es dürfte gestattet sein, noch mit einigen Worten auf den oben erwähnten Gedanken vom Unfall als aetiologischem Moment für Tumoren zurückzukommen.

Virchow hat wohl zuerst das Entstehen der Tumoren überhaupt auf Traumen zurückgeführt, die entweder schon im intranterinen oder im extranterinen Leben durch schwächende Krankheiten oder fortgesetzte Insulte erworben sind. Man wird aber auch oft genug speziell bei Sarkomen ein einmaliges Trauma geradezu als direkte Ursache der Entstehung des Tumors ansehen müssen. Durch die Unfallgesetzgebung hat die Frage ausser ihrer wissenschaftlichen noch eine hohe praktische Bedeutung bekommen.

In unserem speziellen Fall bringt uns die Anamnese mit Sicherheit auf den Gedanken dieses Zusammenhanges. Büge hat vor Jahren unter 11 ihm bis dahin in der Litteratur bekannt gewordenen Beckensarcomen 4, bei denen mit Bestimmtheit ein Trauma als Ursache angegeben wurde, und nur 2, bei denen ein solches mit Bestimmtheit in Abrede gestellt wurde, während bei den anderen Fällen der Unfall nicht ausgeschlossen oder nicht zu ermitteln war. Auch bei den später veröffentlichten Fällen lesen wir öfter, dass die Entwicklung des Tumors mit einem Fall auf die Beckengegend begonnen hat, so bei Mersch von einem dreissigjährigen Individuum. König berichtet von einem schnell wachsenden Myeloidsarkom, welches nach einem Fall auf das Darmbein gewachsen war. Dorn hat in seiner Dissertation 11 Fälle von Sarkom des Os ilei aufgeführt, bei denen 3mal ein Fall als bestimmte Ursache und 1mal eine fortdauernde Schädlichkeit angeführt wird.

Ziegler hat 1895 in der Münchener chirurgischen Klinik statistische Untersuchungen bez. der Traumen zu den malignen Geschwülsten angestellt und dabei unter 171 Sarkomen 35 mal ein einmaliges Trauma gefunden.

Die Prognose wurde schon im Anfang der Abhandlung als eine sehr ungünstige hingestellt. Es sind

manchmal operative Eingriffe versucht worden, aber selten mit dem erwünschten Erfolg.

Ein Blick in die vorliegende Krankengeschichte zeigt schon einen Grund dafür. Eine sichere Diagnose wird eben in den meisten Fällen erst zu machen sein, wenn eine Operation schon nicht mehr möglich ist. Bei unserem Krankheitsfall, bei welchem der Tumor schon bei erster Aufnahme des Patienten Kindskopfgrösse zeigte, war natürlich an keinen Operationsversuch mehr zu denken.

In den angeführten 11 von Büge zusammengestellten Fällen ist kein einziger mit Erfolg behandelt. Wohl sind 7 Fälle operiert worden; aber bei dreien konnte überhaupt nur eine teilweise Entfernung des Tumors stattfinden und bei vieren hatte eine Radicaloperation den Exitus im Gefolge. Doll erwähnt 1888 in von Langenbecks Archiv eine Operation eines periostalen Sarkoms des Os ilei mit tötlichem Ausgange nach 2 Tagen.

Dorn beschreibt einen Fall von Fibrosarkom ossis ilei mit Resektion des Darmbeins, der auch tötlich endete.

In den übrigen 9 Fällen seiner Zusammenstellung von operierten Darmbeinsarkomen (einer ist schon bei Büge mitgerechnet) ist nur einer, den Braunstein mitgeteilt hat, als durch die Operation geheilt anzusehen. Vier Patienten sind gleich, oder kurze Zeit nach der Operation gestorben, einer bekam bald Recidiv und von drei von Gussenbauer Operierten wurden 2 ungeheilt und einer geheilt — aber mit Aussicht auf Recidiv — entlassen.

Nur vereinzelt kommt ein glücklich operierter Fall vor. So berichtet Braunstein, dass Trendelenburg ein Chondro-Sarkom der Fossa iliaca externa und interna, das auch die Synchondrosis sacroiliaca und einen Teil

des Kreuzbeins ergriffen hatte, mit Resektion der erkrankten Teile vollständig geheilt hat.

Einen glücklichen Erfolg hatte Volkmann bei einem Myeloidsarkom der linken Seite des Kreuzbeins, welches den Knochen bereits durchwachsen hatte. Es wurde die Geschwulst mit dem Meissel am gesunden Knochen umschnitten, und samt dem Canalis sacralis bis Os coccygis entfernt. Es erfolgte Heilung.

Wir haben hier den ersten Fall, der uns als Sarkom des Kreuzbeins bei vorliegendem Thema speziell interessiert. Fast alle übrigen Fälle, die wir bei kurzer Beantwortung unserer beiden klinischen Fragen „Aetiologie und Prognose" zu Hilfe nahmen, betreffen das vom Darmbein ausgehende Sarkom. Speziell Sarkome des Os sacrum zu wählen, liess mich die Litteratur mit Beispielen im Stich, ein Beweis für das Überwiegen der Darmbeinsarkome an Häufigkeit. Hat doch Braunstein in seiner Dissertation unter 60 Beckensarkomen nur 4 reine des Os sacrum erwähnt und sonst nur 3, bei denen das Os sacrum mit ergriffen war. Ich durfte aber alle Arten der Beckensarkome benutzen, da das klinisch Hervortretende und Gefährliche in der Entwickelung dieser Geschwulst nach der Innenseite des Beckens zu durch Druck auf alle Beckenorgane allen an irgend einer Stelle des inneren Teiles des knöcheren Beckenringes entstehenden Tumoren gemeinsam ist. —

Die Section fand am 15. Oktober 1896 im Pathologischen Institut statt. Aus dem Sektionsprotokoll sei folgendes erwähnt.

Mittelgrosse männliche Leiche. Gelblich weisse Haut. Sehr starkes Oedem der unteren Extremitäten. Bauch im unteren Teil stark vorgewölbt.

Bauchdecken auf Durchschnitt oedematös durchtränkt. Fettpolster über dem Thorax gänzlich geschwunden,

über dem Bauche 3 mm breit, von hell gelblicher Farbe. Muskulatur blassrötlich, nur ganz gering entwickelt. Netz bedeckt die vorliegenden Darmschlingen, ist durchsichtig, von wenigen dünnen Gefässen mit geringen Fettansammlungen durchzogen. Über der Symphyse ragt $6^1/_2$ cm hoch die stark verdickte Blase hervor. Die vorliegenden Darmschlingen aufgetrieben, besonders Flexura sigmoidea.

In der Bauchhöhle 50 ccm rotbrauner, trüber, mit wenigen weisslichen Flocken untermischter Flüssigkeit.

Leber, Magen, Zwerchfell in normaler Lage. Vorliegende Pleura feucht, glatt und glänzend. Lungen nicht retrahiert. In der rechten Pleurahöhle 175 ccm, in linker 100 ccm blutigroter, trüber Flüssigkeit.

Im Herzbeutel 100 ccm trüber bernsteingelber Flüssigkeit. Innenfläche des Pericardium feucht, glatt und glänzend. Im stark ausgedehnten rechten Vorhof 200 ccm dünnflüssigen Blutes und eine reichliche Menge Speckgerinnsel, im linken 30 ccm, Kammern leer. Atrioventricularklappen für 2 Finger durchgängig. Semilunarklappen auf Wassereinguss schlussfähig. Myocard braun gefärbt, 16 : 4 mm dick. Länge des linken Ventrikels zur Breite der Aorta wie 8 : 5 cm. Papillarmuskeln stark entwickelt mit gelblichen Flecken. Sehnenfäden und Klappen zart und durchscheinend.

Die linke Pleura ist hinten und an der Lungenspitze fest verwachsen und verdickt. An der Spitze der linken Lunge finden sich Einkerbungen. Beide Oberlappen von fast weisser Farbe, daumenweich, Unterlappen bes. linker rot.

Milz misst 15 : 8 : 4 cm, hat glatte, durchscheinende Kapsel, derbe Consistenz, deutliche Trabekelzeichnung. Die Follikel springen als sagokorngrosse graue Körner hervor.

Ureteren verdickt, geschlängelt, mit Flüssigkeit gefüllt.

Nieren liegen in dünner Fettkapsel. Masse $13 : 6^1/_2 : 4$ cm. Kapsel dünn, durchscheinend, leicht abzuziehen. Im Nierenbecken viel Flüssigkeit. (Das übrige s. hinten.)

Die Leber ist 28 cm lang, rechter Lappen 18 cm breit, linker 14 cm, grösste Dicke 7 cm. Consistenz derb. Acinuszeichnung deutlich; Peripherie gelb, Centrum braun. Gallenblase mit Galle gefüllt.

Pancreas blassgelb, derb.

Magen von normaler Grösse und Gestalt, gefüllt mit 1350 ccm grünlicher Flüssigkeit. Schleimhaut glatt; Falten lassen sich verstreichen, auf ihrer Höhe Blutungen.

Duodenum enthält gelbliche Flüssigkeit. Papille tritt deutlich hervor, entleert auf Druck Galle. Mesenterium wenig fetthaltig, Drüsen mässig geschwollen, rosafarben auf Durchschnitt.

Im Dünndarm gelblich grüner Inhalt, nach Ileum zu dicker werdend. Im Dickdarm breiiger thonfarbener Inhalt.

Amyloid in keinem Organ nachzuweisen.

Die verdickte Blase liegt einer derben Geschwulstmasse auf, welche von spiegelnd glattem Peritoneum überdeckt, durch dasselbe in blauroter Farbe hindurchscheint. Die Geschwulst liegt fest im Becken, scheint das kleine Becken ganz auszufüllen und reicht hinauf bis zur Höhe der Spinae anteriores ossis ilei. Sie misst in ihren längsten Durchmessern von oben nach unten 17,5 cm, in sagittaler Richtung 9,5 und in frontaler 11,5 cm. Der Tumor ist halbkugelig vorgewölbt mit einzelnen knolligen Erhebungen, in welchen Fluctuation nachzuweisen ist und aus denen sich bei Einstich eine bräunliche trübe Flüssigkeit entleert. Von der Blase

aus verlaufen über ihn weg in dem Peritoneum die hochgradig verdickten Ureteren, die vor ihrem Eintritt in die Nieren spiralig gewunden sind.

Über dem Tumor, seine Spitze bedeckend, erscheint der kolossal aufgetriebene mit einer grossen Kotmenge angefüllte Dickdarm. Derselbe wird in der Flexura sigmoidea von der Geschwulst an die rechte Darmbeinwand gedrückt und zieht von da, mit dem Peritoneum leicht löslich verklebt, ohne mit dem Tumor in Zusammenhang zu stehen, bis zum Anus. Beim Aufschneiden zeigt er sich vollkommen leer, seine Schleimhaut glatt und von braungelber Farbe.

Es wird nun das ganze Becken mit dem Tumor aus der Leiche herausgelöst.

Hierbei ergiebt sich, dass in der Gegend des Kreuzbeins die äusserlich in Handtellergrösse gangränös erscheinende Haut mit dem Tumor unlöslich verwachsen und das ganze Kreuzbein und Steissbein in eine zerklüftete Tumormasse verwandelt ist.

Darauf wird mit Hilfe von Säge und Messer durch einen sagittalen Schnitt, der durch die Mitte der beiden letzten mit herausgelösten Lendenwirbel, der Blase und der Symphyse geht, das Präparat in zwei Teile zerlegt.

Auf dem Durchschnitt sehen wir[1]) die blutigrote spongiöse Substanz der beiden Lendenwirbel, die gelblich weiss glänzenden hervorquellenden Zwischenwirbelscheiben und einen kleinen schräg von einen abgeschnittenen Teil des obersten Kreuzwirbels unversehrt.

Unterhalb dieses Teiles beginnt die Tumormasse, welche dann längs der Innenseite besagter Lendenwirbel emporzieht und sich dann in bogenförmigen Verlauf bis zur Höhe der Spina ossis ilei erstreckt.

[1]) Vergl. Abbildung.

Die ursprüngliche Lage des Kreuzbeins und Steissbeins lässt sich durch die blutige eigentümlich zerklüftete mit zersplitterte Knochenmassen durchsetzte Substanz des Tumors in dieser Gegend noch sehen und fühlen. Nach aussen hiervon liegen noch einige Centimeter zerfetzten Materials bis zur äusseren Haut. Nach innen zu geht die Geschwulst in eine compaktere grösstenteils rote oben dunklere Masse von verhältnissmässig glatter Oberfläche über. Die hier zum grössten Teile nach Consistenz und Farbe einer Muskelsubstanz gleichende Tumormasse zeigt verschiedene Variationen. Am auffallendsten sind die an einzelnen Stellen in Reihen oder Haufen wie hingesprenkelt liegenden winzigen weissen Splitterchen, die sich knochenhart anfühlen; schliesslich zeigen sich namentlich im oberen Teile vereinzelt oder zusammen liegende Grübchen, kleinen Cysten gleichend. Nach oben und vorn wird der Tumor von dem verdickten Peritoneum scharf abgegrenzt.

Auf dem rechten Durchschnitt gewahrt man nun zwischen Tumor und Blase einen Spalt, in dem die Schleimhaut des Rectum zu Tage tritt. Das Rectum wurde vor der Aufnahme dieser Hälfte, bei welcher das Praeparat auf ein Brett genagelt hängend dargestellt wurde, an den Tumor genäht.

Das andere Praeparat wurde unter Wasser liegend aufgenommen; hierdurch erklären sich die Verschiedenheiten der Abbildungen.

Linkerseits liegt neben der Geschwulst gleich die Blase, die auf dem Durchschnitt eine weissgraue Farbe und eine Wand von 2 cm Dicke aufweist. Ihre Schleimhaut bedeckt die wie Trabekel vorspringenden Muskelzüge. Die Blase ist ganz über die Symphyse hinausgepresst, und nur ein langgezogener schmaler Hals von

viel geringerer Wandung zieht sich zwischen Tumor und Symphyse hinab.

Der Tumor im ganzen macht einen muskelweichen, viel Flüssigkeit enthaltenden Körper aus.

Dicht unterhalb jener Stelle, wo das Kreuzbein in die Zerklüftung übergeht, gewahrt man ein rundliches, einem geschichteten Thrombus ähnliches Gebilde. In der That zeigt sich diese Trhrombus einer Venenwand angeheftet, die sich nach unten in den Tumor hineinzu und nach oben bis über den Tumor hinaus verfolgen lässt. Die Vene ist in ihrem ganzen Verlauf thrombosiert, zeigt sich als Iliaca interna, welche bis zur Iliaca communis verfolgt wird, welche ebenfalls so wie die Externa thrombosiert ist, und zwar nicht nur thrombosiert, sondern Durchbrüche der Tumormasse durch ihre Wand zeigt. Die letzteren zeigen sich von weicher markähnlicher, rosaroter Beschaffenheit. Nach dem Innern des Tumor zu gehen beide Venen in reichliche Verzweigung über; die Consistenz des Tumors ist an einzelnen Stellen geradezu matschig. Eine weitere Zerlegung und Durchforschung ist jedoch im Interesse der Erhaltung des Praeparates nicht möglich.

Es werden von verschiedenen Stellen des Tumors Stückchen zur Härtung eingelegt.

Es war bei der Betrachtung des Tumors erwähnt, dass sich über ihn weg die stark dilatirten und vor ihrem Eintritt in das Nierenbecken spiralig gewundenen Ureteren hinzögen. Die Dilatation setzt sich auch auf das Nierenbecken fort. Aus dem sehr stark erweiterten Becken, das eine glatte Schleimhaut aufweisst, entleert sich eine reichliche Menge klarer gelblicher Flüssigkeit. In die ebenfalls stark dilatierten Calices ragen einzelne Papillen hinein; andere sind vollständig verschwunden, sodass die pyramidenförmige Gestalt der Markkegel voll-

kommen verloren gegangen ist. Die Rinde zeigt auf dem Durchschnitt eine deutliche Abgrenzung von den an der Spitze gelb, an der Basis graurötlich aussehenden Markkegeln und eine Dicke bis zu 9 mm. Die mikroskopische Untersuchung ergiebt denn auch das Bild der interstitiellen Nephritis.

Durch den Druck des Tumors ist also das Urinieren erschwert, und trotz der starken Hypertrophie der Blase erfolgt in den stark dilatierten Ureteren und Nierenbecken eine Retention des Urin. Diese Hydronephrose führt durch Compression zur Atrophie der Kanälchen und Glomeruli der Nierenrinde und zur hypertrophischen Wucherung des Bindegewebes, also zur chronischen interstitiellen Nephritis.

Dieses ist eine der mechanischen Sekundärerscheinungen, die der Tumor durch seine Ausdehnung bewirkt und zu denen wir schon im klinischen Teil den Druck auf Rectum, Blase, Gefässe und Nerven gerechnet haben.

Nun hat der Tumor aber auch schon durch Metastasenbildung auf ein Organ gewirkt. Auf dem Blutwege sind Zellen in das Parenchym der Lungen gekommen und haben hauptsächlich in der linken Lunge zur Bildung einer Anzahl haselnuss- bis kirschgrosser Knötchen geführt. Dieselben erweisen sich aufgeschnitten als aus einer hervorquellenden weichen, graurötlichen Masse bestehend, in der rechten Lunge finden sich nur zwei hirsekorngrosse Knötchen.

Mikroskopisch sieht man, dass diese Knötchen der Lunge aus einem von dem normalen Lungengewebe durch einen feinen bindegewebigen Saum getrennten Haufen dicht an einander liegender, nur von ganz zarten bindegewebigen Zügen durchzogener Rundzellen bestehen.

Ein Blick durch das Mikroskop auf die von verschiedensten Teilen des Tumors entnommenen, zum Teil entkalkten, in Alkohol gehärteten und nach verschiedenen Methoden gefärbten Schnitte zeigt uns zunächst, dass wir es in der Hauptsache mit einer Wucherung von Rundzellen zu thun haben.

Betrachten wir ein der unteren vorderen Schnittfläche entnommenes mit Haematoxilinalaun gefärbtes Präparat, so sehen wir im Übersichtsbild grössere dunkel gefärbte zellige Complexe. Dieselben sind von einander durch hellere aber nicht kernarme Bindegewebszüge getrennt, die von verschiedener Breite sind. Sowohl im Bereich der auch bei schwacher Vergrösserung zu erkennden Rundzellenkomplexe als auch der Bindegewebszüge finden sich zahlreiche Durchschnitte von Gefässen in verschiedener Grösse. Schärfere Vergrösserung zeigt in den Zellenkomplexen eine dichte Masse scharf begrenzter runder Kerne; die bindegewebigen Züge charakterisieren sich durch ihren Reichtum an parallel neben einander verlaufenden schönen langgestreckten Zellen als einem weichen jungen Bindegewebe zugehörig. Zwischen den Zellen dieses Gewebes finden sich sporadisch auch Rundzellen. Eine characteristische Anordnung der Rundzellencomplexe und der Bindegewebszüge lässt sich nicht erkennen.

Ein Schnitt aus der oberen vorderen Fläche zeigt uns zunächst auch die eben beschriebenen Bilder; er zeigt uns aber noch mehr. Er war der Stelle jener sich knochensplittergleich ansehenden und anfühlenden Bälkchen entnommen und musste entkalkt werden. Wir finden im Übersichtsbilde diese Bälkchen wieder, indem wir breitere hellere Züge das gefärbte Praeparat durchziehen sehen. Dieselben haben schwach vergrössert das Aussehen eines zerklüfteten, von kreuz und quer durch-

einander liegenden feinsten Bälkchen gebildeten Gewebes, zwischen das hinein sich überall Rundzellen drängen: Bälkchen von osteoidem Gewebe mit dazwischenliegendem Sarkomgewebe: „Osteoidsarkom!“

Zugleich zeigen uns diese Schnitte eine mikroskopische Wiederholung desjenigen, was wir schon makroskopisch bezüglich der Gefässe gesehen haben: nämlich eine Thrombose durch Blutstauung zugleich mit einer Thrombosierung durch Tumormassen. Wir sehen an grösseren und kleineren Venen die runden Zellen des Sarkoms innerhalb des Gewebes der Gefässwand, sodann in einem dichten Haufen an einer Seite des Lumens. Zugleich ist der übrige Teil des Lumens von roten Blutkörperchen prall gefüllt; dazwischen liegen in reichlicher Zahl Leucocyten mit den charakteristischen Kernfiguren, und mitten dadurch ziehen Endothelstränge, als Capillaren den organisierten Thrombus anzeigend.

Ein Präparat wurde aus der zerklüfteten Masse des Kreuzbeins entnommen und entkalkt. Der makroskopisch wahrnehmbare wild zerklüftete Zustand dieser Gegend wiederholt sich auch im mikroskopischen Bilde. In der Uebersicht durchziehen breite homogen erscheinende unregelmässig gestaltete Balken das Präparat, die schon bei schwacher Vergrösserung deutliche grosse Kerne zeigen. Oft bilden die Balken einen Winkel, in den hinein ein eigentümliches von feinen Fasern gebildetes, grössere Kerne enthaltendes Netzwerk ragt. An einzelnen Stellen finden sich mitten in den grösseren sonst homogen erscheinenden Zügen aufgelockerte Bezirke mit weiten und engen Spalten. An anderen Stellen begegnen wir wieder ganz den Bildern, wie wir sie oben als osteoide Bälkchen beschrieben haben. Überall machen sich dann heran die viel kleineren runden Kerne des Sarkoms. Wir sehen also hauptsächlich in Auflösung und Umwandlung zu Sarkom befindlichen Knorpel.

Andere Schnitte bringen nicht wesentlich Neues. Von der Beteiligung anderer als der erwähnten Gewebe konnte mikroskopisch nichts nachgewiesen werden. Viele Schnitte begegneten auch bei dem an ihren betreffenden Stellen, verjauchten Zustande des Sarkoms zu ihrer Herstellung technischen Schwierigkeiten. Unsere Betrachtungen haben uns gezeigt, dass wir es mit einem Rundzellensarkom zu thun haben; sie haben uns ausserdem Material gebracht, um die Frage zu beantworten, welches Gewebe bildet den Ausgangspunkt des Tumors? Um diese wichtigste Frage aber zu beantworten, bedarf es eines Heranziehens einzelner Punkte unserer Beschreibung nach bestimmten Gesichtspunkten hin. Ich möchte diese differentialdiagnostische Beleuchtung, ob periostales, ob myelogenes Sarkom nach drei Gesichtspunkten geordnet versuchen, nämlich 1. nach der Consistenz des Tumors, 2. nach seinem Wachstum und 3. nach der Art seiner Zellen.

Der erste Punkt giebt uns nach meiner Ansicht den geringsten Anhalt zu einer bestimmten Diagnose. Man muss sich hier vor zwei Klippen hüten. Einmal darf man der Palpation des Lebenden von aussen nicht blindlings folgen. Sagt doch schon unser Krankenjournal selbst einschränkend: „Man fühlt einen derben Tumor, so weit die gespannte Bauchdecke es zulässt.“ Am sichersten ist hier noch die Untersuchung per rectum. Dieselbe ergab einen „derb elastischen Tumor.“ Es kann aber auch ein mit Flüssigkeit prall gefüllter Sack einen derb elastischen Tumor vortäuschen. Hier aber bildete solchen Sack das Peritoneum, welches dem Drängen des Tumor, dem Knochen und anderes Gewebe nachgeben mussten, nur mit einer Verstärkung seiner Substanz antwortete.

Die andere Klippe liegt in unserem Sektionsbefund.

Wir sahen da den Tumor in einer grösstenteils muskelweichen Beschaffenheit. Zugleich sahen wir aber auch kleine Cystenbildungen, einen grossen Gehalt an Flüssigkeit und hörten aus der Krankengeschichte, dass aus dem Tumor schon bei Lebzeiten des Patienten viel übelriechende Flüssigkeit entleert sei. Also dürfen wir auf die Weichheit des Präparates auch keinen zu grossen Wert legen; denn der Tumor hat nach Erreichung seiner enormen Grösse regressive Veränderungen gezeigt: Erweichungen, Verflüssigungen und Cystenbildungen (Ziegler). Indirekt spricht dieses aber doch für eine myelogene Beschaffenheit der Geschwulst. Wäre unser Tumor in einem früheren jungen Zustand zur Untersuchung gekommen, so könnte man unweigerlich eine derbe oder weiche Consistenz seines noch nicht degenerierten Gewebes angeben und daraus eventuell Schlüsse ziehen. Aber auch dann könnte die Consistenz die Diagnose nicht unbedingt entscheiden; denn, wie Ziegler angiebt, können sowohl myelogene wie auch periostale Sarkome derb oder weich sein. Nur dürfte die Häufigkeit der weichen mehr auf ersterer Seite sein.

Mehr noch spricht die Grösse für myelogenen Charakter, da gerade die vom Knochenmark ausgehenden Sarkome mit Vorliebe an den Röhren- und Beckenknochen einen bedeutenden Umfang erreichen.

Hiermit sind wir schon zu unserem zweiten Punkt gekommen, der das Wachstum des Tumor betrifft. Auch hier können wir zunächst nur bedauernd sagen: in frühem Stadium unterliegt die Unterscheidung zwischen myelogen und periostal keinem Zweifel. Das myelogene Sarkom sitzt innerhalb des Knochens, oft nur noch von einer dünnen Schale abgegrenzt, das periostale sitzt ihm auf wie ein Höcker. Das myelogene Sarkom sprengt schliesslich die Knochenschale und verbreitet sich nach aussen.

Hier haben wir einen nach allen Richtungen durchbrochenen, zersplitterten Knochen; und doch, könnte bei solch atypischem Wachstum, wie gerade das Sarkom es manchmal zeigt, nicht auch von aussen die Zerstörung des Knochens beginnen und sekundär das Knocheninnere sich beteiligen? Einfacher wäre es schon, wenn man vielleicht noch eine vorhergehende Auftreibung des Kreuzbeins in einer sich in einiger Entfernung hinziehenden Knochenschale entdecken könnte. Soweit es sich aber in der durchwühlten Knochensubstanz orientieren lässt, hat dieselbe eine kaum grössere Ausdehnung als ein nicht zerstörtes Kreuzbein.

Wir müssen also einen frühen Durchbruch des Sarkoms durch die Knochenschale annehmen. Zu Hilfe kommen uns die oben beschriebenen osteoiden Bälkchen. Sie werden gerade besonders als Produkte des myelogenen Sarkoms angegeben; nach ihnen hat man ihm sogar den Namen „Osteoidsarkom" gegeben, was allerdings bei verschiedenen Autoren verschieden gebraucht wird.

Eine fernere Vorliebe des myelogenen Sarkoms besteht in einer reichlichen Gefässentwicklung. Schon in den frühesten Stadien, wo es noch in seine Knochenschale eingehüllt ist, pflegt man dieselbe anzutreffen. Ich habe auch bei der mikroskopischen Untersuchung auf die kolossale Gefässentwicklung an einzelnen Stellen hingewiesen.

Somit dürfte also in unserem zweiten Punkte „Wachstum" durch die Grösse (inclusive Zerfall), die völlige Zersprengung des Os sacrum nach beiden Seiten hin, durch das Auftreten der osteoiden Bälkchen, durch das Vorhandensein geradezu teleangiektatischen Gewebes der Gedanke an ein myelogenes Sarkom gerechtfertigt erscheinen. Es erübrigt nun noch, aus der Art der Zellen unsere Schlüsse zu ziehen. Man möchte versucht

sein, einfach Rundzellensarkom = myelogen und Spindelzellensarkom = periostal zu setzen.

Wir haben hier überall eine überwiegende Rundzellenwucherung. Aber auch die periostalen Sarkome kommen in Rundzellenform vor. Es möchte überhaupt schwer sein, lediglich nach der Art seiner Zellen den Primärsitz eines Sarkoms angeben zu wollen. Nimmt doch keine Geschwulst ein so atypisches Wachstum als das Sarkom, das von einer Stelle beginnend, alles rings herum, was den Charakter des Stützgewebes hat, in seinen Bereich zu ziehen, in ein sarkomatöses Gewebe unter Annektierung seines spezifischen Charakters zu verwandeln sucht. Auch in unserem Sarkom treffen wir Anklänge an Fibro-, Chondro- und Angiosarkom; aber den Haupttypus seiner Elemente machen die nach allen Richtungen ohne ein Zeichen einer regelmässigen Anordnung wuchernden Rundzellen aus. Und so sprechen wir von Rundzellensarkom nach der Gewohnheit, nach dem Typus der Hauptzellen die Geschwulst zu benennen. Solche Bezeichnung kann natürlich für keine dieser so verschiedenartig wuchernden Gebilde genügen; aber ebenso wenig sind Bezeichnungen, Einteilungen nach anderen Gesichtspunkten erschöpfend. Die Akten über eine praecise Einteilung der verschiedenen Sarkomarten sind eben noch nicht geschlossen und scheinen kaum geschlossen werden zu können.

Die vom Knochenmark ausgehenden Geschwülste sind nun in ihrer grossen Mehrzahl Geschwülste, deren Typus dem jugendlichen Typus der Markzellen entspricht; also sind die meisten vom Knochenmark ausgehenden Sarkome Rundzellensarkome.

Wir finden in unserem Tumor die runden Kerne in verschiedener Grösse. In den dichten Haufen scheinen sie am kleinsten zu sein. In den thrombosierten Ge-

fässen befinden sich in reichlicher Zahl Leucocyten mit den charakteristischen Kernfiguren. Zu den Markzellen gehören aber auch die Riesenzellen, die auch zur Diagnose des myelogenen Sarkoms gern herangezogen werden. Ich konnte weder in frischen Abstrichpraeparaten noch in den gefärbten Schnitten eins von diesen merkwürdigen Gebilden entdecken. Doch ist ihr Auftreten, das überhaupt vielumstrittener Herkunft ist, zur Diagnose nicht nötig und zu unserer Differentaldiagnose noch weniger, da sie bei beiden Sarkomarten sowohl gefunden als nicht gefunden sind.

Alles in Allem haben wir nichts gefunden, was gegen den myelogenen Ursprung unseres Sarkoms spricht, wohl aber eine Menge Belege dafür. Nur der vorgeschrittene Status des Tumor konnte die Diagnose erschweren und diesem Status entsprechend — gemäss dem eigenartigen Wachstum eines Sarkom überhaupt — die Beteiligung ebensogut des Periosts wie anderer Gewebe.

Ich stehe also nicht an, dieses Beckensarkom, dem Gebrauche der Benennung nach dem Primärsitz folgend, zu bezeichnen als ein myelogenes Sarkom des Os sacrum.

Zum Schlusse erlaube ich mir, Herrn Professor Dr. Grawitz für die liebenswürdige Überweisung der Arbeit, Herrn Geh. Rat Professor Dr. Helferich für die gütige Überlassung des klinischen Materials, sowie Herrn Dr. Buddee für die freundliche Unterstützung bei der Anfertigung der Arbeit meinen verbindlichsten Dank zu sagen.

Lebenslauf.

Ich, Ernst Heinrich Hermann Tegeler, wurde am 29. Oktober 1872 als Sohn des Kaufmanns Heinrich Tegeler zu Bochum in Westfalen geboren.

Meinen ersten Unterricht genoss ich auf der Vorschule des Gymnasiums zu Bochum; das Gymnasium daselbst verliess ich Ostern 1892 mit dem Reifezeugnis. Michaelis 1892 begab ich mich nach Greifswald, um Medizin zu studieren. Ich lag diesem Studium zunächst an der Universität zu Greifswald bis Ostern 95 ob, studierte Sommer 95 in Marburg und Winter 95/96 in Halle. Sodann kehrte ich nach Greifswald zurück. Die medizinische Vorprüfung beendete ich am 3. November 1894 in Greifswald; das Tentamen rigorosum bestand ich am 1. März 1897.

Während meiner Studienzeit besuchte ich die Vorlesungen, Kurse und Kliniken folgender Herren Professoren und Docenten, denen ich an dieser Stelle meinen verbindlichsten Dank sage.

Greifswald:

Ballowitz, Busse, Grawitz, Helferich, Holtz, Landois, Limpricht, Löffler, Mosler, Peiper, Pernice, von Preuschen, Schirmer, Schmitz †, Schulz, Solger, Sommer, Strübing.

Marburg:

Mannkopff, Marchand, Müller.

Halle:

von Bramann, Fehling, Kromayer, von Mering, Weber.

Zu besonderem Danke bin ich den Herren Professoren Dr. Grawitz und Dr. Löbker verpflichtet, die mir gestatteten, während der Ferien am Greifswalder Pathologischen Institut resp. dem Krankenhaus Bergmannsheil bei Bochum zu arbeiten.

Thesen.

I.

Dem Trauma ist eine Stellung als ätiologisches Moment für Sarkome der Knochen einzuräumen.

II.

Der Nachweis von Riesenzellen ist zur Diagnose des myelogenen Sarkoms nicht unbedingt notwendig.

III.

Bei der Resektion des Kniegelenkes ist eine Aneinanderlegung der Ober- und Unterschenkelknochen vermittelst bogenförmiger Sägeflächen zu empfehlen.

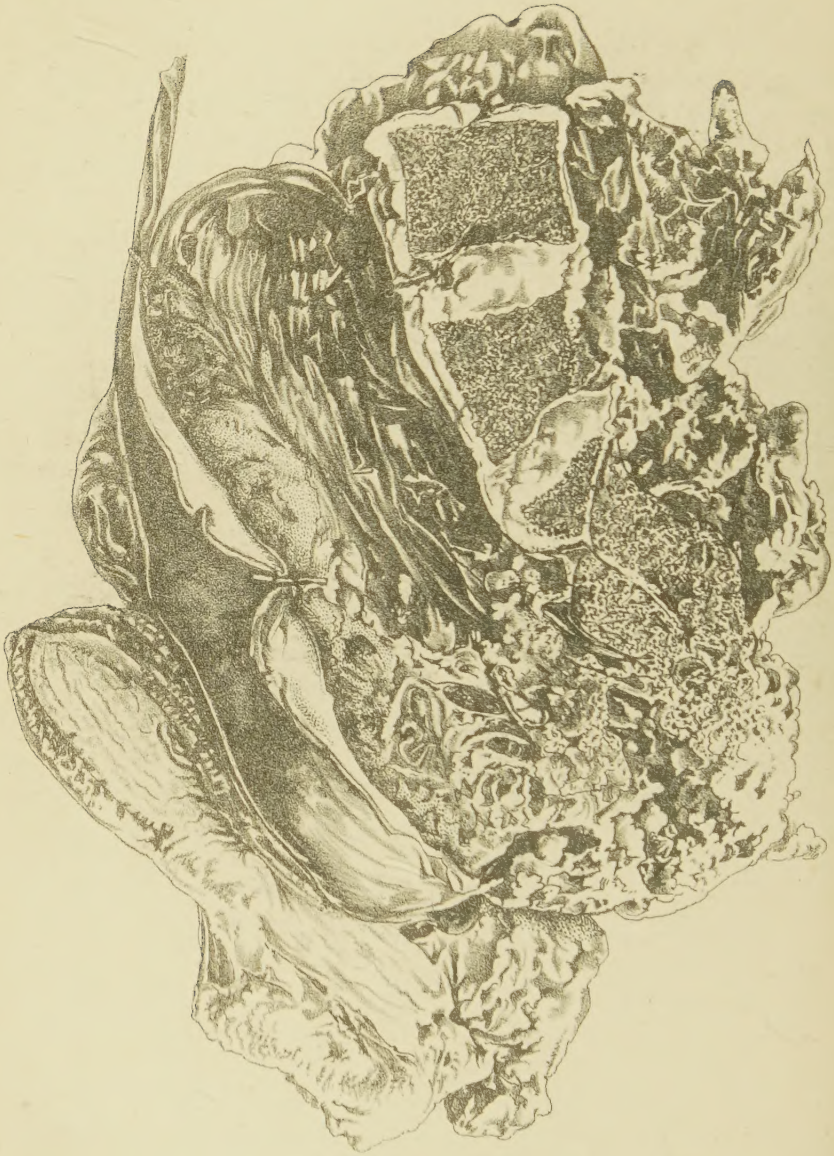

Lith. Anst. von Julius Abel, Greifswald.

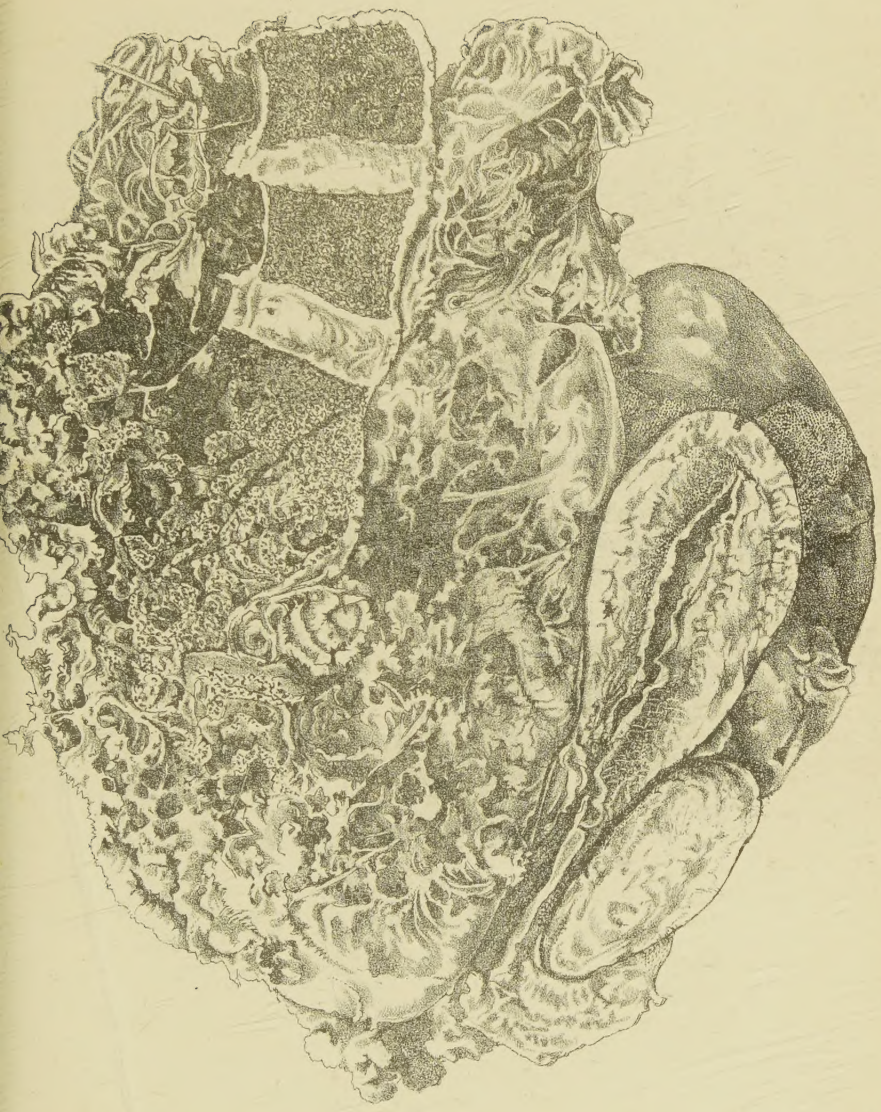

Lith. Anst. von Julius Abel, Greifswald.